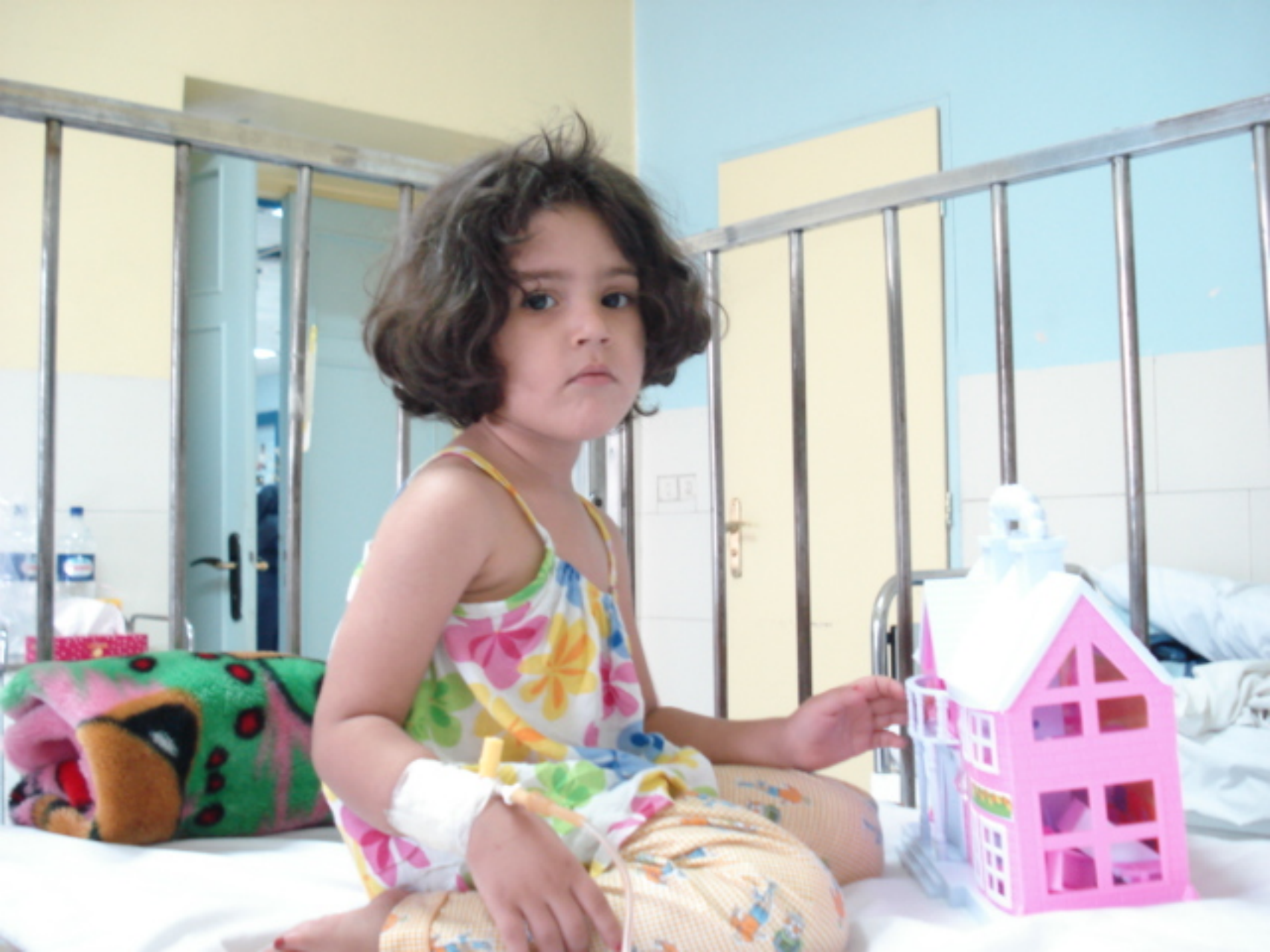
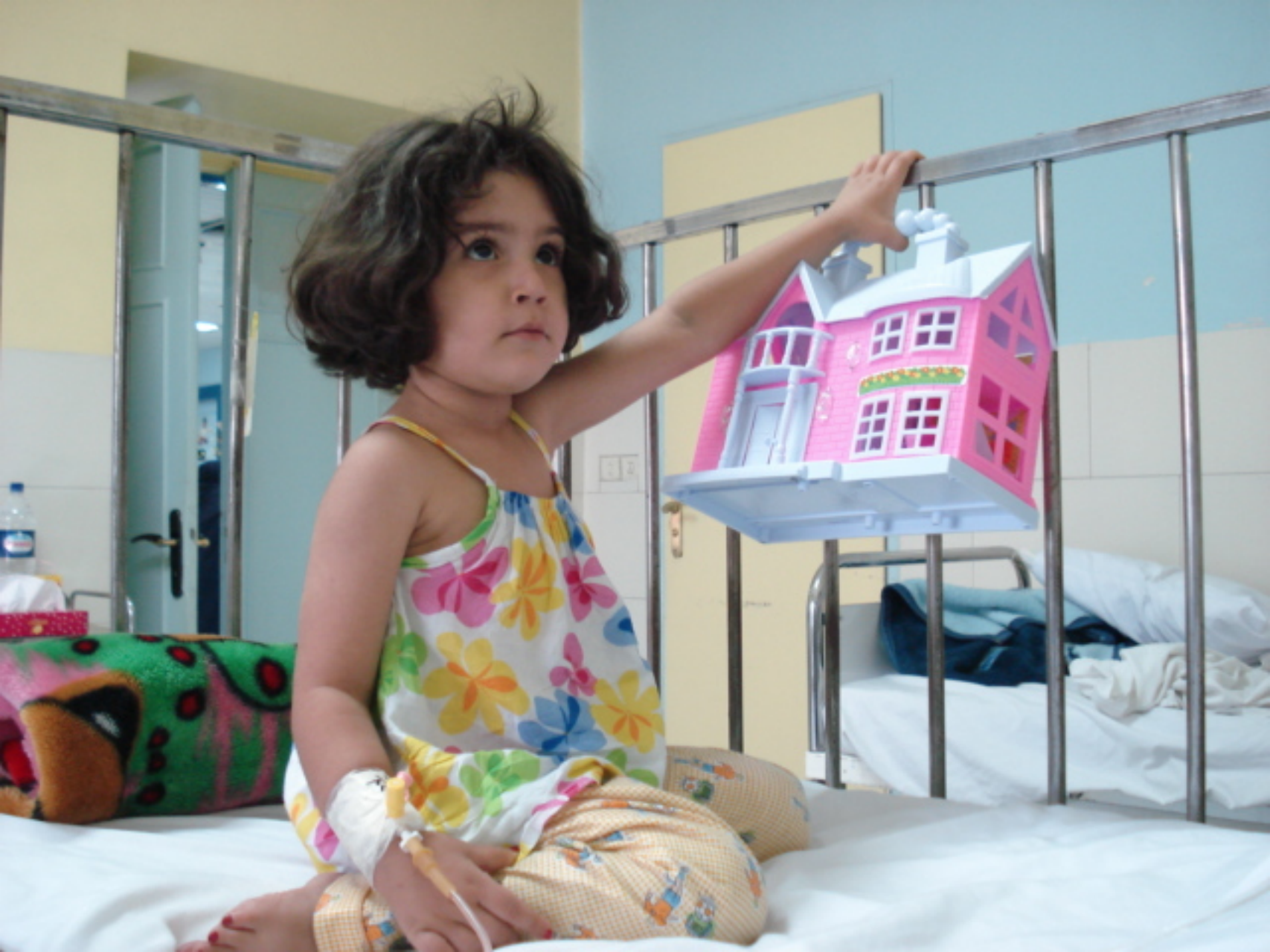




آزمایشگاه پاتوبیولوژی بیمارستان کودکان تهران

تهران - خیابان طالقانی شماره ۳۱ - تلفن ۶۶۴۶۴۸۲۳

4 of 4 (Pr:1)

۱۵:۰۴ مرداد-۱۳۵۴

بیماری : خانم دکتر اکبرقلی	نام : نیما زبیدی
پرورنده : OPD-۴۰۸C	شماره : G۲۲۸۴
تاریخ : ۸۶/۰۳/۱۶	سن/جنس : ۴.۷۷

Hematology

*Test	Result	Units	Reference Values	Differential	
W.B.C	7.900	Cumm	4.000-10.000	Neutrophils	72 %
R.B.C	3.83	Mil/Cumm	Female 3.9-5.6 Male 4.5-6.5	Lymphocyte	25 %
Hemoglobin	11.2	g/dl	Female 11.5-16.5 Male 13.5-18	Monocyte	2 %
Hematocrit	33.8	%	M:40-54 % F :36-47%	Band Cell	1 %
MCV	88.3	fl	83-97	Total	100
MCH	29.2	pg	27-32		
MCHC	33.1	%	32-36		
Platelets	287.000		140.000-450.000		
ESR 1st hr.	20	m.m.	Male:up to 12 Fe :up to 22		
Anisocytosis.	+				
Hypochromia.	+				

Serology

Test	Result	Units	Reference Values
C-Reactive Protein.....	Negative		Negative.

Urinalysis

*Macroscopic		Microscopic	
Color	Yellow	R.B.C	1-2
Appearance	Clear	W.B.C	25-30
Specific Gravity	1020	Epithelial cells	1-2
PH	5	Bacteria	Neg.
Proteins	Neg.	Crystals	Neg.
Glucose	Neg.	Casts	Neg.
Ketones	Neg.	Mucus	+
Blood.Hb	Neg.		
Bilirubin	Neg.		
Urobilinogen	Neg.		

Bacteriology

Specimen	Urine
Culture	No growth after 48 hrs.

آزمایشگاه پاتوبیولوژی بیمارستان کودکان تهران

تهران - خیابان طالقانی شماره ۳۱ - تلفن ۶۶۴۶۲۸۲۳

1:1 (R:1)

۱۵:۰۱ بدنه-فرداد

پزشک معالج : آقای دکتر عباس مدنی

نام : نیما زبیدی

پرونده : ۶۰۴۱-۴۰۸۵

تاریخ : ۸۶/۰۳/۱۹

سن/جنس : ۴.۵۷

شماره : G۴۴۹۶

Urinalysis

Macroscopic

Color Yellow
Appearance Clear
Specific Gravity 1010
PH 6.5
Proteins Neg.
Glucose Neg.
Ketones Neg.
Blood.Hb Neg.
Bilirubin Neg.
Urobilinogen Neg.

Microscopic

R.B.C 0
W.B.C 0-1
Epithelial cells 0-1
Bacteria Neg.
Crystals Neg.
Casts Neg.

Bacteriology

Specimen

Urine

Culture

No growth after 48 hrs.

آزمایشگاه پاتوبیولوژی بیمارستان کودکان تهران

تهران - خیابان طالقانی شماره ۳۱ - تلفن ۶۶۴۶۲۸۲۳

1:1 (R:1)

۱۵:۰۲ بدنه-فرداد

پزشک معالج : آقای دکتر عباس مدنی

نام : نیما زبیدی

پرونده : ۶۰۴۱-۴۰۸۵

تاریخ : ۸۶/۰۳/۱۶

سن/جنس : ۴.۷۷

شماره : G۴۳۰۹

Biochemistry

Test	Result	Units	Reference Values
Blood sugar.....	120	mg/dl	
B.Urea.....	21	mg/dl	New Born :6.4-25.6 Infant/Child :10.7-38.5 >10 Yr :15-45
Creatinin.....	0.66	Mg/dl	New Born:0.3-1.0 Infant :0.2-0.4 Child :0.3-0.7 Adult :Male:0.6-1.2 Adult :Female:0.5-1.1
Calcium, Ca.....	9.9	mg%	8.5-10.5
Sodium, Na.....	138	mEq/L	135-148
Potassium, K.....	3.8	mEq/L	3.5-5.3
S.G.O.T (AST).....	22	U/l	0-5days :35-140 New Born:25-75 1-9Years:15-55 Adult :Up to 45
S.G.P.T (ALT).....	13	U/l	Upto 46

Bacteriology

Specimen

Blood

Culture

No growth after 3 days.

آزمایشگاه پاتوبیولوژی بیمارستان کودکان تهران
تهران - خیابان طالقانی شماره ۳۱ - تلفن ۶۶۴۶۲۸۲۲

2 of 2 (Pr:4)

۱۵:۰۲ پمتر-فرداد

نام : شبا زبیدی	پزشک معالج : آقای دکتر عباس مدنی
شماره : G۴۴۹۶	سن/جنس : ۴.۵۷ /
تاریخ : ۸۶/۰۳/۱۹	بیرونده : ۴۰Ab-۴۱-۶۰

Urinalysis

*Macroscopic

Color	Yellow
Appearance	Clear
Specific Gravity	1010
PH	6.5
Proteins	Neg.
Glucose	Neg.
Ketones	Neg.
Blood.Hb	Neg.
Bilirubin	Neg.
Urobilinogen	Neg.

Microscopic

R.B.C	0
W.B.C	0-1
Epithelial.cells	0-1
Bacteria	Neg.
Crystals	Neg.
Casts	Neg.

Bacteriology

Specimen

Urine

Culture

No growth after 48 hrs.



Name: *Zobeydi Naba 4 y & 6 m/o*

Date: *86.03.20 (10 Jun- 2007)*

Dear Dr. Madani

Cortical Renal Scan with Tc-99m DMSA:

3 hours post IV administration of approximately 55 MBq of ^{99m}Tc-DMSA images were obtained in multiple projections.

Findings:

The scan shows decreased radiotracer uptake in the upper moiety of the right kidney. Right kidney shows relatively acceptable cortical uptake without distinct cortical defect. Central hypoactivity is noticed in both sides.

Differential cortical uptake:

Right kidney: ~ 45.2 %


Left kidney: ~ 54.8 %

(Normal: 45-55%)

Impression:

- ✦ **Right kidney: Decreased cortical function in the upper moiety.**
- ✦ **Left kidney: Acceptable parenchymal function.**
- ✦ **Possibility of prominent PC system could be considered, bilaterally.**

With best regards
M. Rafiei, M.D.


دکتر محسن رفیعی
تلفن: ۲۲۲۲۲۲۶

✍



Mobin Nuclear Imaging Center

RE: N. zobeidi

Date: 23/3/86

Direct Radionuclide cystography

Findings:

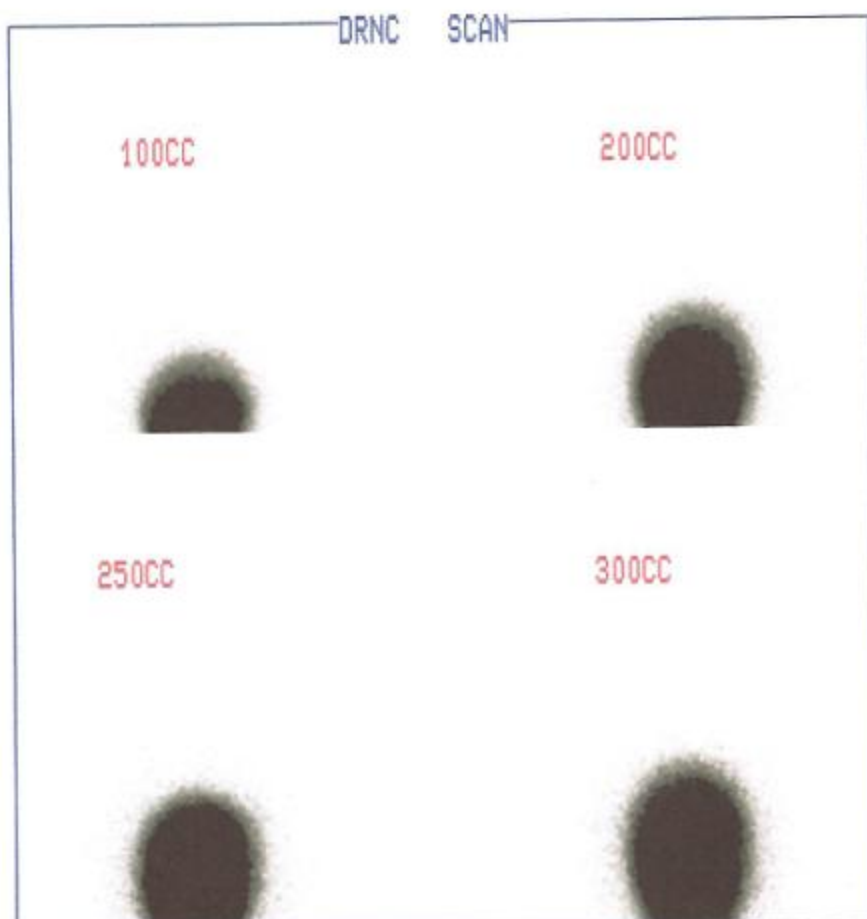
No evidence of radiotracer
backflow in either side

Impression:

Negative Radionuclide cystography.

Very sincerely;

S. Hoda, M.D



ZOBEIDI.NABA
186 kcnts
65 sec

/040

13.06.07 13:28 300CC
Scale :16
Contrast: 0-34 %

Name (Last,First): ZOBEIDI.NABA
Birthdate : 2000
Patient no. :
Comment :

acquisitiondata:13.06.2007
Nuclide, Kit : TC
Dosage [MBq] :
Ref. Physician : Dr.MADANI



ZOBEIDI.NABA
203 kcnts
90 sec

/051

13.06.07 13:30 FIN VOID

Scale : 9

Contrast: 0-100%

Name (Last,First): ZOBEIDI.NABA
Birthdate : 2000
Patient no. :
Comment :

acquisitiondata:13.06.2007

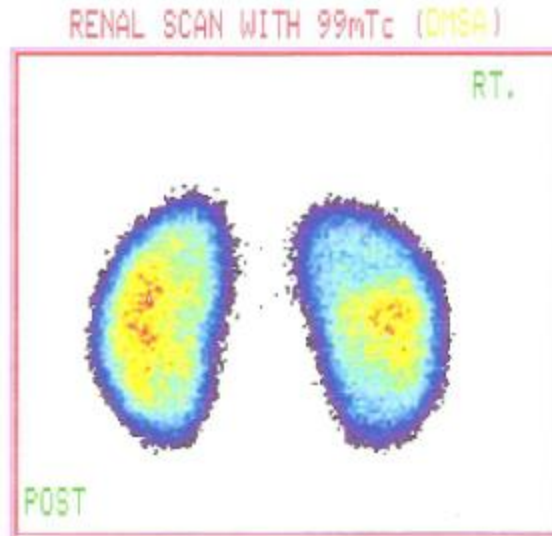
Nuclide, Kit : TC

Dosage [MBq] :

Ref. Physician : Dr.MADANI

MEHR NUCLEAR MEDICINE CENTER

1st Floor, #187, Shams_e_Tabrizi St., Mirdamad Blv.
Tehran-Iran Tel/Fax : (+9821) 2222226 , 22270444



Zobeidi Nabae /020 9.06.07 17:14
450 kcnts Scale : 9
74 sec Contrast: 11-100%

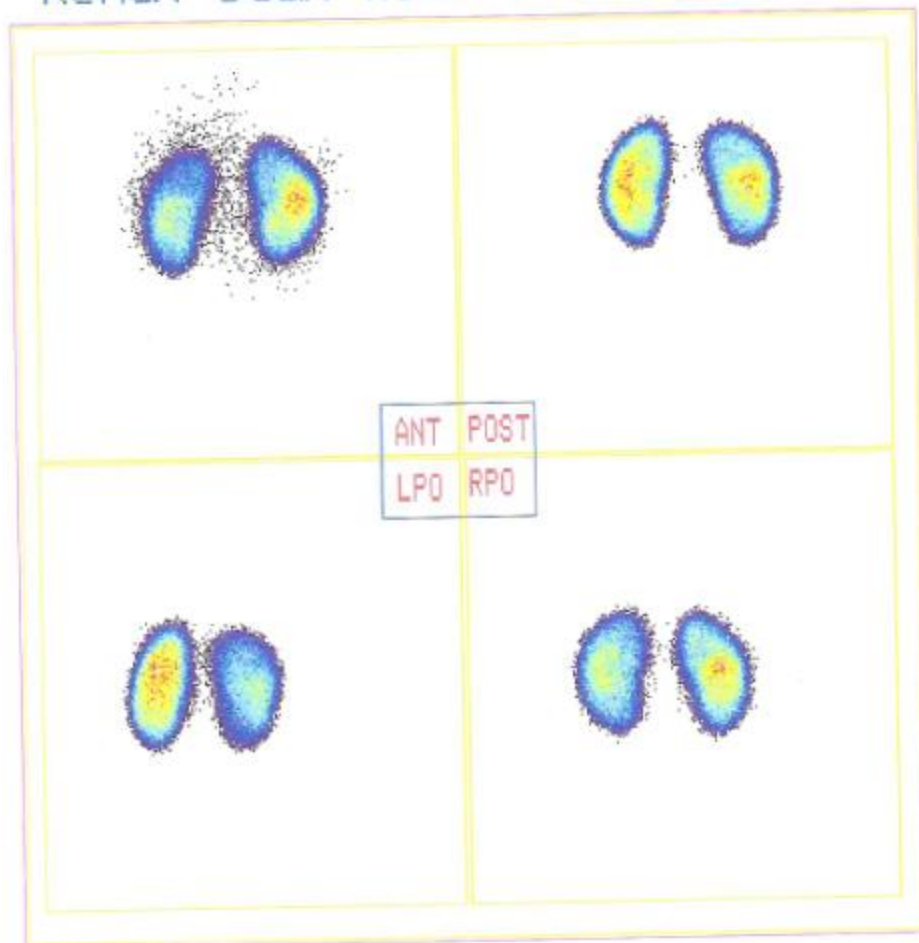
Name (Last,First): Zobeidi Nabae Nuklid, Kit : DMSA
Birthdate : 2003 Dosage [MBq] : 55

Ref. Physician : Dr.Madani

032 / 04 / 9

1st Floor, #187, Shams_e_Tabrizi St., Mirdamad Blv.
Tehran-Iran Tel/Fax : (+9821) 22222226 , 22270444

Renal Scan With ^{99m}Tc (DMSA)



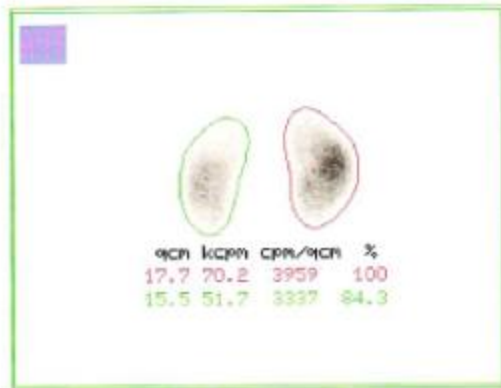Zobeidi Nabae /010 9.06.07 17:12
450 kcnts Scale : 9
98 sec Contrast: 11-100%

Name (Last,First): Zobeidi Nabae Nuklid, Kit : DMSA
Birthdate : 2003 Dosage [MBq] : 55

Ref. Physician : Dr.Madani

17:12 09/06/07

1st Floor, #187, Shams_e_Tabrizi St., Mirdamad Blv.
 Tehran-Iran Tel/Fax : (+9821) 22222226 , 22270444



Quantitative ... Data



Zobeidi Nabae /011 9.06.07 17:12
 450 kcpts Scale :16
 98 sec Contrast: 5-95 %

Name (Last,First): Zobeidi Nabae Nuklid, Kit : DMSA
 Birthdate : 2003 Dosage [MBq] : 55

Ref. Physician : Dr.Madani